Aus der Orthopäd. Universitätsklinik zu Frankfurt a. M.
Dir.: Prof. Dr. Georg Hohmann

Die Epiphysenlösungen am unteren Tibiaende

INAUGURAL-DISSERTATION

ZUR ERLANGUNG DER DOKTORWÜRDE

IN DER GESAMTEN MEDIZIN
DER HOHEN MEDIZINISCHEN FAKULTÄT
DER JOHANN WOLFGANG GOETHE-UNIVERSITÄT
ZU FRANKFURT A. M.

Referent: Prof. Dr. G. Hohmann

Vorgelegt von:

H. Emil Steinacker
aus Bingen

1940

Druck von R. Pfund in Alzey

R. UNIV.
BIBLIOTHEEK
LEIDEN

I. Einleitung

Es wurde früher stark in Frage gezogen, ob es berechtigt sei, die Epiphyseolysen als eine besondere Gruppe von Kontinuitätsbrüchen mit spezifischen Eigenschaften aufzustellen. In der Mitte des 19. Jahrhunderts war man noch der Meinung, eine reine Epiphysenlösung komme fast nie vor, und die fälschlicherweise als traumatische Epiphysenlösung bezeichnete Verletzung habe vom symptomatologischen, therapeutischen und anatomischen Standpunkte aus den Charakter einer gewöhnlichen Fraktur. Aber auch nach den experimentellen Untersuchungen, durch die Ollier und andere Forscher die Physiologie des Fugenknorpels klargelegt hatten, wobei sie die Notwendigkeit besonders hervorhoben, eine genaue Unterscheidung, vor allem in prognostischer Hinsicht, zwischen den Frakturen einerseits und den durch die Epiphysenlinie oder an ihr verlaufenden Kontinuitätsbrüchen andererseits zutreffen, haben sich verschiedene Ansichten bezüglich der pathologischen Anatomie der Epiphysenlösungen geltend gemacht. Es wurde nun nicht mehr an dem Vorkommen der traumatischen Epiphysenlösungen gezweifelt, statt dessen aber ihre genaue anatomische Lokalisation erörtert.

Fouchers anatomische Untersuchungen im Jahre 1860 z. B. waren für die Gruppe von Forschern, die den Begriff der traumatischen Epiphysenlösung gänzlich abschaffen wollten, von großer Bedeutung. Er war durch seine Versuche an Leichen zu der Ansicht gekommen, daß fast niemals zu Lebzeiten reine Lösungen vorkommen und teilte die Epiphyseolysen in 3 Kategorien ein:

1. Divulsion épiphysaire: reine Epiphysenlösung durch den Fugenknorpel selbst, die sich nur während des ersten Lebensjahres hervorrufen ließ.
2. Fracture épiphysaire: Ablösung durch die „couche spongoide normale", die Ossifikationszone, mit dünnen, dem Knorpel anhaftenden Knochenfragmenten, die in der Hauptsache zwischen dem ersten und fünften Lebensjahre vorkam.
3. Fracture pré — épiphysaire: Ablösung durch die neugebildete Spongiosa des Diaphysenendes an der Epiphysenfuge, also eine wirkliche Fraktur. Nach dem fünften Lebensjahre war diese Form die Regel, betraf also die allermeisten der klinischen Epiphysenlösungen.

Fouchers Landsmann Ollier war der Ansicht, daß die Ablösung zumeist durch die Ossifikationszone vor sich gehe. Er hielt dies in prognostischer Hinsicht für sehr wichtig und erklärte, daß man so

selten eine Verkürzung nach der Epiphysenlösung auftreten sehe, „car ces décollements se reparent comme des plaies osseuses et non comme des plaies cartilagineuses".

Der deutsche Forscher Vogt (1878) unterschied zwischen Chondroepiphysen und Osteoepiphysen. Er faßt seine experimentellen Resultate über die Lokalisation der Epiphysenlösung folgendermaßen zusammen: „Bei den Chondroepiphysenlösungen werden vorwiegend reine Trennungen an der Epiphysenlinie bewirkt, bei den Osteoepiphysenlösungen handelt es sich vorwiegend um Diaphysenfrakturen." Was die reinen Epiphysenlösungen betrifft, so konnte er die Angaben Olliers u. a. bestätigen; nämlich daß die Lösung nicht durch den Knorpel selbst, sondern fast immer in der Ossifikationslinie der Epiphysenfuge vor sich gehe. Als Ursache der mitunter nach Epiphysenlösung auftretenden Verkürzung des verletzten Knochens vermutet er entweder eine primäre Zerstörung des Intermediärknorpels infolge des Traumas, oder eine starke Dislokation der Fragmente, die das Einwachsen der Diaphysengefäße, was für die Knochenbildung notwendig ist, in die Ossifikationszone verhindert.

Bei dem Rückblick auf die Ansichten früherer Autoren scheinen die meisten in der Meinung übereinzustimmen, daß die Epiphysenlösungen in der Regel in die Ossifikationslinie lokalisiert, und im allgemeinen mit größeren oder kleineren Absprengungen vom Diaphysenende kombiniert seien. Alle aber scheinen sich darin einig zu sein, daß die Ablösung fast niemals auf die Grenze zwischen dem Epiphysenkern und dem Fugenknorpel lokalisiert ist, was man daraus erklären will, daß daselbst nicht wie bei dem Übergang zwischen dem Knorpel und dem Diaphysenende eine Ossifikationszone vorhanden ist. Die geringe Widerstandskraft der Ossifikationszone im Vergleich zu den umgebenden Gewebeschichten soll darauf beruhen, daß diese Übergangszone infolge der hier vor sich gehenden Umwandlungsprozesse und des Gefäßreichtums die Elastizität des Knorpels verloren, die Festigkeit des Knochengewebes aber noch nicht erhalten habe. Wie schon vorher erwähnt, kommt außerdem auf Grund des ungleichmäßigen Fortschreitens des Verknöcherungsprozesses eine Ablösung in dieser Zone schwerlich zustande, ohne daß gleichzeitig wenigstens ein Teil der nach dem Knorpel zu vorspringenden kleinen, neu gebildeten Knochenausläufer abgesplittert wird. Es ist auch offenbar, daß die Autoren wie Vogt u. a., die die Existenz einer Trennung ganz durch die Knorpelsubstanz in Abrede stellen, unter einer „reinen" Epiphysenlösung im allgemeinen eine derartige Ablösung in der Ossifikationszone verstehen, auch dann, wenn diese mit Absprengung solcher kleinen minimalen Knochenfragmente

verbunden ist. (Diese Knochenfragmente wurden auch neuerdings in vielen Fällen röntgenologisch nachgewiesen und als sog. „Lamellensymptom" beschrieben.)

Dieser kurze Überblick zeigt uns, daß trotz der zahlreichen Erfahrungen, die man durch Experimente an Kinderleichen und Tieren gewonnen hat, die Frage der genauen anatomischen Lokalisation der traumatischen Epiphyseolysen jedoch noch nicht als definitiv gelöst betrachtet werden kann.

II. Ätiologie

Die Epiphysenlösungen lassen sich ebenso wie die Frakturen vom ätiologischen Gesichtspunkte aus in zwei Hauptgruppen einteilen:

1. Die sog. pathologischen oder spontanen Epiphyseolysen, bei denen die Lösung spontan oder im Anschluß an ein geringes Trauma auf Grund krankhafter Prozesse in der Knorpelfuge oder im Bereich derselben erfolgt und
2. die traumatischen Epiphyseolysen, bei denen die alleinige Ursache die mechanische Gewalt ist.

Nach Reiß (zit. bei Gold) kommt bei akuter Osteomyelitis der langen Röhrenknochen in 12 % aller Fälle, bei denen ein Übergreifen des entzündlichen Prozesses von der Metaphyse auf die Epiphysenfuge erfolgt, eine Epiphysenlösung vor. Weitere Ursachen, die zu den sog. pathologischen oder spontanen Epiphysenlösungen führen können, sind z. B. Kinderskorbut (Morbus Barlow) und hereditäre Lues.

Nach Einsicht in die von Baldrian, Böhler, van Assen u. a. geschilderten Fälle zeigt es sich, daß meistens eine mechanische Gewalt das ursächliche Moment für die Epiphyseolyse ist. Die rein mechanische Art und Weise der Entstehung ist schon seit langem bekannt. Bereits im Jahre 1820 wies Wilson nach, daß das Periost das Element sei, das Epiphyse und Diaphyse am stärksten zusammenhalte, eine Auffassung, die später von vielen Forschern bestärkt wurde. Ollier konnte bei seinen Tierversuchen nur sehr schwer reine Epiphysenlösungen hervorrufen, wenn das Periost noch unbeschädigt war; war es dagegen durchschnitten, so ließ sich mit Leichtigkeit eine Lösung der Epiphyse vom Diaphysenende bewerkstelligen. Ferner zeigte Foucher, daß ein Zug in der Längsrichtung des Knochens, wobei die Epiphyse mit bis zu 350 kg beschwert wurde, eine Epiphysensösung dann nicht hervorzurufen vermochte, wenn das Periost zuvor nicht durchschnitten worden war.

Nach Ansicht fast aller Autoren spielt bei der Entstehung der Lösungen nicht die direkte, sondern die indirekte Gewalt die

größte Rolle. Es ist experimentell von vielen Forschern nachgewiesen, daß heftige Seitenbewegungen des Gelenks, Ab- oder Adduktion, aber auch Hyperextension sowie Hyperflexion, besonders wenn diese forcierten Bewegungen mit Rotation verbunden sind, am leichtesten die Epiphysenlösungen hervorrufen.

Eine aus einer älteren Periode stammende Ansicht besagt, daß für die Erzeugung einer Epiphysenlösung eine erheblich größere Gewalt erforderlich sei als für die Hervorrufung einer Fraktur an der entsprechenden Stelle bei Erwachsenen. Die Praxis hat jedoch gezeigt, daß die meisten Ablösungen infolge eines Traumas entstanden sind, welches etwa dem entspricht, das eine gleichartige Fraktur hervorrufen kann.

Dagegen haben sich verschiedene Ansichten geltend gemacht bezüglich der eigentlichen Ursache der als Folge einer Epiphysenlösung mitunter auftretenden Verkürzung. Es liegt natürlich am nächsten, eine traumatische Verletzung des Fugenknorpels selbst mit daraus erfolgender Störung der Knorpelzellenproliferation und Ossifikation evtl. eine völlige Zerstörung des Knorpels anzunehmen. Jedoch Ollier, der vor anderen die Bedeutung der Integrität des Fugenknorpels für das normale Wachstum klargelegt hat, war darüber anderer Ansicht. Er hob hervor, daß die anatomischen Untersuchungen ergeben hätten, daß die Ablösung fast immer in der Ossifikationszone vor sich gehe, ohne also den Knorpel selbst direkt zu beschädigen. Die Ursache einer eintretenden konsekutiven Wachstumshemmung wollte er statt dessen entweder auf mangelhafte Reposition der verlagerten Epiphyse oder auf eine hinzustoßende Suppuration zurückführen.

Seitdem hat diese Ansicht über die dominierende Rolle der Verlagerung bei der Entstehung der Verkürzung viele Anhänger gefunden. So hebt z. B. O. Wolff die Bedeutung einer genauen Reposition hervor, um eine Verkürzung zu verhindern; er schreibt: „Wenn die Elemente der Wachstumslinie gegeneinander verschoben sind, so leidet naturgemäß das Längenwachstum des Knochens", und er bezeichnet die Prognose für die Epiphysenlösungen dann als „durchaus gut", wenn nur eine genaue Reposition durchgeführt wird.

Es ist ja selbstverständlich, daß eine totale Dislokation der Epiphyse lateralwärts — was eine vollständige Unterbrechung der Verbindung zwischen dem Fugenknorpel und dem Diaphysenende darstellt — ein Hindernis für ein Fortschreiten des normalen Längenwachstums bedeutet. Daß aber selbst eine starke Dislokation nicht zu einer dauernden Verkürzung des verletzten Knochens zu führen braucht, — vorausgesetzt, daß überhaupt eine Verbindung zwischen den Bruchflächen vorhanden ist — zeigen mehrere

von dem Schweden Bergenfeldt beschriebene Fälle. Er zeigt ferner in seiner Abhandlung, daß einmal das Längenwachstum auch dann normal verlaufen kann, wenn eine starke Verlagerung der Epiphyse nach einer Epiphysenlösung zurückgeblieben ist, zum anderen, daß eine Ablösung ohne die geringste Dislokation zu einer dauernden Verkürzung führen kann.

Hieraus ergibt sich, daß die Verlagerung der Epiphyse, wenn die Verbindung zwischen den Bruchflächen nicht ganz unterbrochen ist, im allgemeinen nicht als die wesentliche Ursache der konsekutiven Wachstumshemmung anzusehen ist. Man muß außerdem auch noch in Betracht ziehen, daß der Organismus eine sehr erhebliche Anpassungs- und Umbildungsfähigkeit bei diesen mit starker Verlagerung einhergehenden Epiphysenlösungen besitzt. Nach Bergenfeldt's Erhebungen dürfte daher in den meisten Fällen die Entstehung einer ausgesprochenen Verkürzung — jedenfalls einen gänzlichen Stillstand des Wachstums — wahrscheinlich eine direkte Verletzung des Fugenknorpels voraussetzen.

Auch in bezug auf die Ursachen der pathologischen Epiphysenlösungen wurden zahlreiche Untersuchungen vorgenommen. Es wurde versucht festzustellen, ob außer den bekannten Krankheitsprozessen wie Kinderskorbut, hereditäre Lues usw. vielleicht auch andere in Betracht zu ziehen seien, z. B. Rachitis, Struma und überhaupt endokrine Störungen. Dabei zeigte es sich, wie Bergenfeldt in seiner Abhandlung berichtet, daß eine früher überstandene Rachitis wohl nur in seltenen Fällen für die Entstehung der Epiphysenlösung verantwortlich zu machen ist. Auch konnten in der großen Mehrzahl der untersuchten Fälle Zeichen endokriner Störungen oder sonstige Abweichung von der normalen Konstitution nicht nachgewiesen werden. In den wenigen Fällen, bei denen derartige Störungen angetroffen wurden, ließen sich keine bestimmten Gründe erbringen, die dafür sprechen könnten, daß die Konstitutionsanomalien mit der Epiphysenlösung in einem ätiologischen Zusammenhang gestanden hätten. Dagegen schildert Hohmann in seinem Buche „Fuß und Bein" zwei interessante Fälle, bei denen alle Symptome — einmal wahrscheinlich endokrin bedingte Knochenschwäche, das anderemal offenbar Schädigung infolge Rachitis — darauf hindeuten, daß es sich hier tatsächlich um eine pathologisch bedingte Lösung handelt.

Auch Bergenfeldt schildert einen Fall einer distalen Tibiaepiphyseolyse bei einem 14jährigen Mädchen, bei dem sich eine diffuse, mäßig vergrößerte Schilddrüse vorfand. Auch hier ist die Möglichkeit einer spontanen Ablösung nicht völlig zu verneinen. Was nun die Gründe anlangt, die gegen die Ansicht von einem

lediglich traumatischen Ursprung der Epiphysenlösung sprechen sollen, so werden wie folgt angeführt:

1. Prämonitorische Schmerzen.
2. Fehlen eines Traumas bzw. ein Trauma, das nicht so stark war, als daß es den Kontinuitätsbruch erklärte.
3. Die häufige Latenzperiode zwischen dem Trauma und dem Einsetzen ernsterer Symptome.
4. Doppelseitiges Auftreten.
5. Neigung des Leidens familiär aufzutreten.
6. Der Umstand, daß diese Patienten oft Abweichungen von der normalen Konstitution zeigen, und zwar in Form von Nikulicz' verwachsenen Typus, Distrophia adiposogenitalis, anderweitiger Fettsucht und anderen Störungen, die möglicherweise endokrinen Ursprungs sein könnten.
7. Prädisposition im Pubertätsalter.

Zieht man diese aetiologischen Gesichtpunkte bezüglich der als traumatisch bezeichneten Epiphysenlösungen in Betracht, so ist zu beachten, daß die verschiedenen oben angeführten Argumente für spontane Lösungen natürlich nicht gleichwertig sind. Während z. B. das Vorkommen prämonitorischer Schmerzen oder ein auffallend leichtes Trauma (bezw. die Abwesenheit eines Traumas) im einzelnen Fall bereits an und für sich stark für eine pathologische Lösung sprechen können, dürften den unter Moment 4—7 angeführten Eigenschaften kaum eine größere Bedeutung beizumessen sein; es sei denn, daß sie bei größeren Untersuchungen entweder bei einem verhältnismäßig großen Teil des Materials nachgewiesen werden, oder daß mehrere von ihnen gleichzeitig bei ein und demselben Patienten auftreten.

III. Die distale Tibiaepiphyseolyse

Normale Anatomie und Physiologie

Die untere Tibiaepiphyse verknöchert sich von einem Knochenkern aus, der nicht selten bereits im 7. Lebensmonat, jedenfalls fast immer vor dem Beginn des zweiten Lebensjahres nachweisbar ist. Normaliter kann sich die Anlage jedoch noch ein halbes Jahr, insbesondere bei Knaben, verspäten. Von diesem Kern aus geht auch die Verknöcherung des medialen Malleolus vor sich, die im 8. bis 9. Lebensjahre beginnt. Mitunter tritt zu dieser Zeit an der Spitze des Malleolus medialis ein selbständiger Kern auf. Er kann Erbsengröße erreichen, scheint aber bald mit dem übrigen Teil des Malleolus zu verschmelzen. Die untere Tibiaepiphyse verschmilzt nach Ruckensteiner im 17. bis 19. Lebensjahre mit dem Schaft. Man hat berechnet, daß das Längenwachstum der Tibia etwa im gleichen Ausmaß von der unteren wie von der

oberen Epiphysenfuge ausgeht. Die untere Epiphysenlinie liegt ganz außerhalb des Talo-Cruralgelenkes wie der unteren Tibio-Fibularspalte.

Entstehungsmechanismus und Epiphyseolyse

Die Lösung der unteren Tibiaepiphyse dürfte sowohl was die anatomische Lokalisation der Verletzung als was die Entstehungsart anlangt, am ehesten der supramalleolaren Fraktur bei Erwachsenen entsprechen. Bei der Erzeugung dieser beiden Formen von Kontinuitätsbrüchen spielt — wie früher erwähnt — die indirekte Gewalt die größte Rolle, obwohl auch direkte Gewalt z. B. Überfahrenwerden oder Quetschungen in Betracht kommen kann. Die Tatsache der Häufigkeit der indirekten Gewalt zeigte sich auch bei der Einsichtnahme in das mir von Herrn Professor Hohmann zur Verfügung gestellte Material. Es fanden sich hier interessanterweise außer Fällen rein traumatischen Ursprungs auch solche, bei denen es sich wahrscheinlich um pathologisch bedingte Lösungen handelte, erwähnt. Zunächst hatte Hohmann vor einiger Zeit zwei Fälle von Varusfehlform des Fußes, die sich im Laufe der Zeit nach dem gleichen Unfall (einen Unfall im Alter von 2½ Jahren aus dem 3. Stock und einem Fall im Alter von 6 Jahren aus dem Fenster des Erdgeschosses auf die Füße) ausgebildet hatten, beobachtet. Beide hatten kürzere Zeit fixierende Verbände gehabt. Bei beiden war im Röntgenbild eine Verschmälerung der Höhe der distalen Tibiaephyse, bei einem mehr in der Mitte, beim anderen mehr medialwärts auf die Hälfte ihres Durchmessers, eine Sklerosierung des Knochens, ein unregelmäßiger gewellter Verlauf der Epiphysenlinie und ein alter Riß bis in die Metaphyse hinein schräg nach innen oben zu sehen, die Fibula war mit ihrem unteren Ende in Varusstellung verbogen, der Fuß selbst stand in ausgesprochener Varusstellung.

Es dürfte wohl außer Frage stehen, daß es sich hier um traumatische Lösungen handelte. Das Trauma war hinreichend stark, um diese Störungen hervorzurufen und den Befund zu rechtfertigen. Außerdem waren auch nicht die geringsten, auf spontane Ablösung deutenden Umstände nachzuweisen.

Hohmann hatte auch Gelegenheit, einen solchen Fall von Anfang an zu verfolgen. Ein 10jähriger etwas schmächtiger Knabe mit leichten O-Beinen knickte am 11. 3. 1932 mit dem rechten Fuße auf der Straße um und bekam heftige Schmerzen. Im Röntgenbild von vorne nach hinten sah man einen breiten vertikal verlaufenden Spalt, der dem Condylus medialis von der übrigen Epiphyse trennte. (Abb. 259a, Pfeil.) Auch die Fibulaepiphysenlinie war an der lateralen Seite etwas breiter als am linken Fuße. Im Seiten-

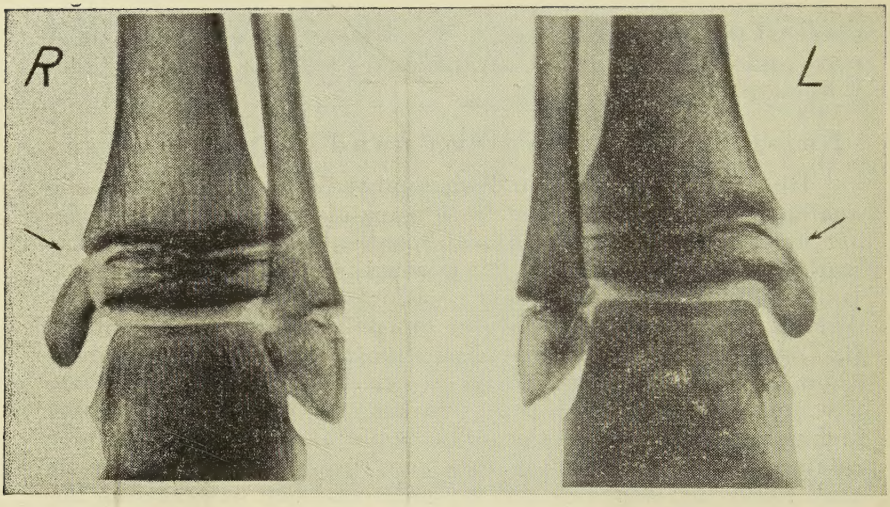

Abb. 259a Rechts: Abtrennung des inneren Knöchels, Pfeil), breiter Epiphysenspalt oder Eibula. — b Links: Aufgestellte Partie an der entsprechenden Stelle der Epiphyse des inneren Knöchels (Pfeil . (Hohmann, Fuß und Bein.)

bild erschien die Tibiaepiphysenlinie vorn ebenfalls etwas mehr zu klaffen als am unverletzten Fuße. In entlastenden Gipsverbänden, während ungefähr 8 Wochen, heilte der Epiphysenriß knöchern fest ohne jede Veränderung aus. Am 20. 12. 1932 knickte der Patient nun mit dem anderen, dem linken Fuße beim Treppabgehen um. Das äußere Knöchelgelenk war stark verdickt und druckempfindlich, Bewegung des Fußes sehr schmerzhaft. Das Röntgenbild vom 21. 12. 1932 zeigte von vorne nach hinten merkwürdigerweise dieselbe Veränderung wie das des rechten Fußes vom 11. 3. 1932. Wiederum war der innere Knöchel von der übrigen Epiphyse getrennt, und zwar durch einen breiteren unregelmäßigen Spalt, und er war auch etwas nach oben verschoben. (Abb. 260a.) Von der Seite sah man keine Verbreiterung der Epiphysenlinie. Dagegen erschien der Epiphysenspalt des Fibularknöchels außen deutlich breiter.

Therapeutisch wurde der abgerissene Knöchel wegen der Schmerzhaftigkeit und Schwellung in Narkose angedrückt, die Schwellung wegmassiert, der Fuß eingegipst, und längere Zeit entlastet wie der rechte. Der Knöchel heilte auch wieder fest an, aber schon im Röntgenbild vom 26. 1. 1933 sah man eine leichte Varusstellung des Sprunggelenkes, insbesondere an einer nach innen abgeknickten Stellung des Fibulaknöchels. Unterhalb der Spitze des Fibulaknöchels sieht man einen kleinen Knochenschatten wie

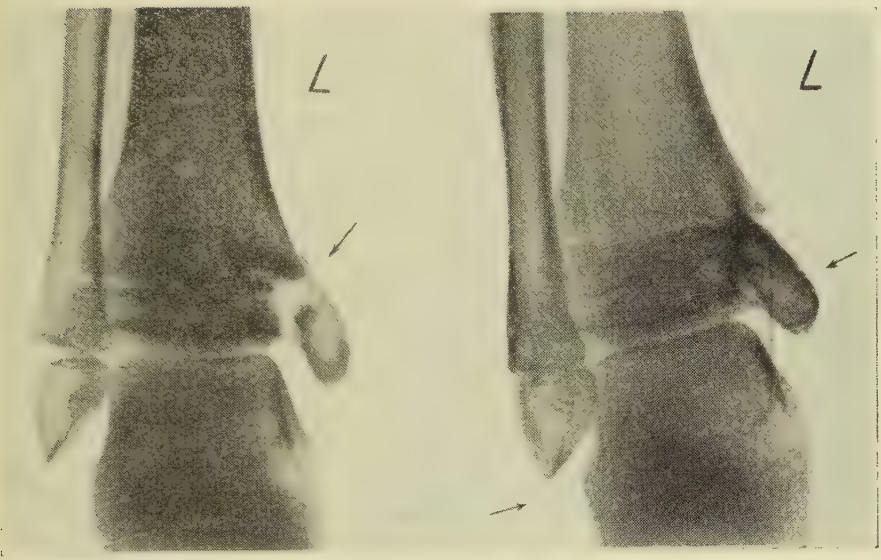

Abb. 260a Abtrennung des inneren Knöchels, erweiterter Epiphysenspalt der Fibula. – b Vorausstellung des Sprunggelenks, abgesprengtes Knochenstückchen unter Fibulaspitze. (Hohmann, Fuß und Bein.)

von einer Absprengung. Der Befund blieb auch in den Bildern im Februar so. Bis 26. 1. 1933 lag der Patient im Gipsverband, von da an bekam er einen Gehgipsverband bis 26. 2. 1933; dann nur Elastoplast-Cellonagips bis 11. 3. 1933; dann Einlage und Nachbehandlung. Am 19. 1. 1934 stellte er sich wieder vor mit der Angabe, daß sein linker Fuß sich verkrümmt habe. Es bestand eine erhebliche Varusverbiegung. Das Röntgenbild von vorne zeigte einen schrägen Verlauf der oberen Sprunggelenksachse von innen oben nach außen unten. (Abb. 260b.) Die Gegend des Abrisses des inneren Knöchels war verdichtet. Unterhalb der Spitze des Fibulaknöchels sieht man den Schatten der Knochenabsprengung größer und deutlicher geworden. Der rechte Fuß war klinisch und röntgenologisch gut geblieben. Es wurde eine Spiralschiene verordnet, wodurch zwar die Fußstellung nicht gebessert wurde, der Patient aber beschwerdefrei gehen konnte.

Um was handelt es sich nun in diesem Falle bei dem symetrischen Vorkommen der gleichen Schädigung des Abrisses des inneren Knöchels und Lösung der Epiphysenfuge am äußeren Knöchel anläßlich eines einfachen Umknickens des Fußes? Es liegt wohl auch in diesem Falle die Einwirkung einer indirekten Gewalt vor, aber es ist doch unwahrscheinlich, daß ein solch geringes Trauma

die Störung hervorgerufen hat. Wenn man auch die leichten O-Beine für das Umknicken mit verantwortlich machen will, so ist es doch ungewöhnlich, daß hierbei solche Verletzungsfolgen erst an dem einen Fuße, dann an dem anderen in so ganz gleicher Weise innerhalb eines Jahres (3/4 Jahre Intervall) eintreten. Betrachtet man nun das Röntgenbild des linken Fußes vor diesem Unfall (bei der Verletzung des rechten Fußes am 11. 3. 1932 war auch der linke zum Vergleich geröngt worden), so sieht man nachträglich an der Stelle der Epiphyse, wo an beiden Füßen der Abriß des inneren Knöchels erfolgte, eine deutlich aufgehellte Partie der Knochenstruktur. (Abb. 259b, Pfeil.) Die Epiphysenlinie der Fibulaepiphyse klaffte damals noch erheblich.

Diese Tatsache berechtigt zu der Ansicht, daß es sich hier bei dem symmetrischen Vorkommen der gleichen Beschädigung aus dem gleichen geringfügigen Anlaß, um eine Knochenschwäche handelt, die endokrin bedingt sein kann, die bei dem Alter (10 Jahre) als eine Wachstumsschwäche anzusehen ist. Die Verletzung hat an dieser geschwächten Stelle eine Wachstumsstörung hervorgerufen. Die Verletzung selbst, das Umkippen des Fußes, in Supination geschieht oft unter Abreißen des äußeren Knöchelbandes, was am zweitverletzten, dem linken Fuße, ja an dem unter der Spitze des Fibulaknöchels gelegenen Knochenstückchen zu erkennen ist. Danach oder gleichzeitig löst sich die Fibulaepiphyse, der Spalt klafft außen und die beim Umknicken weiter wirkende Gewalt preßt den Talus mit seiner inneren oberen Kante gegen den inneren Knöchel, der so abgedrückt, abgeschert wird. Bei Zerreißung der Wachstumsscheibe an der Innenseite bleibt die Tibia hier im Wachstum zurück, während die Fibula weiter in die Länge wächst.

Interessant ist ferner der weitere Verlauf dieses oben geschilderten Falles.

Wegen eines kleinen Sportunfalles kam der Patient am 24. 4. 1938 erneut in die Klinik. Dabei wurde bezüglich seines früheren Leidens folgendes festgestellt:

Am linken Unterschenkel bestand im unteren Drittel eine starke Varusverbiegung. Der innere Knöchel stand hoch, der äußere weit unten und hinten. Der gesamte Fuß stand etwas in Varusstellung, die noch stärker wurde, wenn der Fuß richtig in der Verlängerung der Achse des Unterschenkels gehalten wurde. Auch die Ferse stand im Varussinne nach innen herein. Eine Verkürzung war jedoch nicht eingetreten; auch war der Gang nicht behindert. Jedoch wurde der Fuß beim Gehen stark über dem äußeren Rand abgerollt. Es wurde nun zur operativen Geraderichtung des Unterschenkels geraten und diese Operation auch ausgeführt. Es erfolgte eine Osteotomie der Tibia, und zwar V-förmig, mit

dem kleineren Schenkel lateral und leichter Einkerbung der oberen Osteotomiececke nach medial zu. Die Fibula wurde schräg osteotomiert und ein etwa 1,5 cm großes Stück herausgenommen, so daß nun die Verbiegung ausgeglichen werden konnte.

Es zeigte sich jedoch im weiteren Verlauf, daß diese Korrektur noch nicht genügt hatte, und daß insbesondere das bogenförmig gebildete und verlängerte Fibulaende eine gerade Richtung des Talus verhinderte, so daß die obere Sprunggelenksachse immer noch schräg von außen unten nach oben innen verlief und nicht horizontal. Es wurde deshalb eine erneute Operation von Hohmann selbst ausgeführt. An der Fibula wurde ein Keil mit der Basis außen aus der Epiphysenfuge des Fibulaendes herausgemeißelt, so daß hierdurch die Fibula gerade gerichtet werden konnte und die Wachstumszone gestört wurde. An der Tibia erfolgte das Abmeißeln des Knochenwulstes an der Innenseite, der offenbar der alten Epiphyse entsprach; dann quere Durchmeißelung der Tibia an der Metaphyse und Korrektur, so daß medial ein erheblich klaffender Spalt von 1½ cm Breite entstand. In diesen Spalt wurde dann das vorher abgemeißelte Knochenwulststück eingeführt und festgeschlagen.

Das Röntgenbild zeigte nach der Operation die ideale Stellung des Gelenkes in allen seinen Teilen. Es wurde nun ein Gipsverband angelegt und später eine Gehrolle angebracht. Spätere Röntgenkontrollen zeigten jedoch nun, daß die Osteotomiestelle der Tibia vom 22. 4. 1938 — also vor der ersten Operation — zunächst noch sehr stark wackelte und erst allmählich eine Besserung eintrat. Außerdem ließ sich eine nur sehr langsam stärker werdende Callusbildung feststellen. Auf der letzten Aufnahme vom 15. 11. 1938 zeigte sich wohl eine erhebliche Besserung, aber immer noch keine feste Verbindung. Der Patient erhielt nun eine kurze Gipshülse an den Unterschenkel und eine Einlage zur Stützung des Fußes und wurde weiter in ambulanter Behandlung belassen. Der Knochen wurde fest.

In der Literatur waren ähnliche Beobachtungen bisher noch nicht gemacht worden. Auch bei Poland und Bergenfeldt ist nichts darüber erwähnt. Neuerdings erschien eine Arbeit von Assen's, der ebenso wie Harrenstein ähnliche Deformierungen der distalen Tibiaepiphyse nach Klumpfußredressement sah, der ferner bei einem 13jährigen Knaben nach einem „Bruch der Knöchelgegend" (im Alter von 7 Jahren) eine starke Varusstellung des Fußes fand, wobei der Unterschenkel 7 cm kürzer als der andere geblieben war. Vos (zit. bei van Assen) sah ferner bei einem Mädchen nach einer im Alter von 10 Jahren erlittenen und damals ideal reponierten Epiphysenlösung der Tibia und Fibula 3 Jahre später die

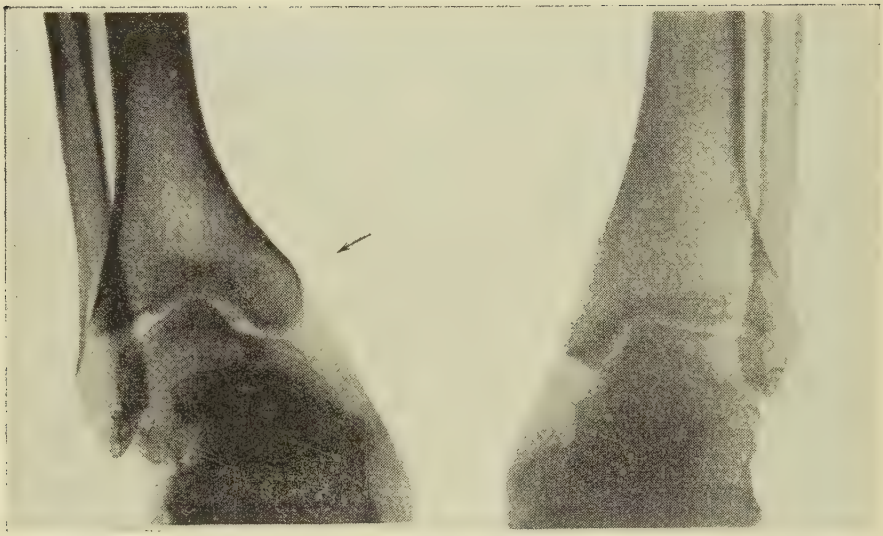

Abb. 261 Sprunggelenkmißbildung links (Pfeil): Vorausstellung des Fußes bei rachitischem Zwergwuchs. (Hohmann, Fuß und Bein.)

gleiche Störung, eine Unterbrechung der distalen Epiphysenscheibe der Tibia, deren innerer Teil 1 cm höher stand als der äußere.

Van Assen erinnert daran, daß Krankheitsprozesse, wie Tuberkulose eine Schädigung der Wachstumsscheibe mit Verlangsamung des Wachstums der Tibia hervorrufen können, während die unbeschädigte Fibula weiter in die Länge wächst und so die Varusdeformität des Fußes entsteht.

Hohmann beobachtete ferner einen interessanten Fall einer Varusdeformität des linken Fußes bei einem 26jährigen Mädchen mit eben dieser typischen Stellung des Talus in der Knöchelgabel (Abb. 261), wo die untere Tibiaepiphyse an der inneren Seite wie eingedrückt und offenbar sekundär verdichtet erschien, während das andere Sprunggelenk ziemlich normal gebildet war. Die Epiphysenfugen waren dem Alter entsprechend geschlossen. Die Patientin gab an, daß sich ihr linker Fuß seit einem Jahre verbogen habe und beim Gehen schwelle und schmerze. Als Kind sei sie wegen X-Beinen operiert worden. Es bestand bei ihr rachitischer Zwergwuchs, rachitische Zähne, rechts konfexe fixierte Brustskoriose mit Torsion, lumbale Gegenkrümmung links, Säbelkrümmung der Oberschenkel, Osteotomienarben oberhalb der

Kniegelenke, mäßige Crura vara. Das linke Bein war um 2 cm kürzer als das rechte.

Es handelte sich hier offenbar um eine Schädigung der Epiphysenscheibe der linken Tibia durch die Rachitis im Zusammenhang mit der statischen Abweichung der Beine; an die X-Beinstellung hat sich eine kompensatorische Varusstellung des Fußes angeschlossen. Durch Druck des supinierten Talus mit seiner inneren Kante gegen die, durch die Rachitis geschädigte, Epiphysenscheibe in ihrem inneren Teil hat diese nach der Sklerosierung des Knochens die Deformierung nicht mehr durch das Wachstum ausgleichen können.

Es zeigt sich also bei diesen von Hohmann beobachteten Fällen, daß es sich hier wohl tatsächlich um pathologisch bedingte Lösungen, bzw. Schädigungen der Epiphysen handelte. In den beiden erstaufgeführten Fällen dürfte das Trauma zu geringfügig gewesen sein, um allein eine solche Störung hervorzurufen und damit zu der Annahme berechtigen, daß es sich dabei um eine rein traumatische Epiphyseolyse handelt, zumal die weiteren Befunde (Röntgenbild!) für eine spontane Lösung sprechen (und zwar wahrscheinlich infolge endokrin bedingter Knöchelschwäche). Auch im letzten Fall dürfte wohl kein Zweifel bestehen, daß es sich infolge der rachitischen Schädigung um eine pathologische Epiphysenlösung handelt.

Auch Bergenfeldt führt einen interessanten Fall an: Eine Patientin, ein Mädchen von eben vollendetem 14. Lebensjahre, hatte sich eine Lösung nebst Dislokation der unteren Tibiaepiphyse (ohne nachweisbare Beschädigung der Fibula) durch ein Trauma zugezogen, das, insbesondere im Verhältnis zu der Größe der abgelösten Ephiphyse, auffallend leicht gewesen zu sein schien. Beim Ansatz zum Weitsprung von einem auf dem Boden ausgelegten Brett aus fühlte sie Knacken und Schmerzen im linken Fußgelenk. Nach dem Sprung vermied sie, mit dem Fuß auf den Boden aufzutreten. Es trat sofort Funktionsuntauglichkeit ein. Bei der Untersuchung wurde konstatiert, daß das Mädchen für ihr Alter auffallend groß und grob gebaut war, eine eigentliche Adipositas jedoch nicht vorlag. Die Gl. thyreoidea war diffus und mäßig vergrößert. Der Basalmetabolismus war + 6 %. Sonstige Zeichen innersekretorischer Störungen waren nicht nachweisbar. Prämonitorische Schmerzen hatte sie nicht gehabt.

Es liegen also auch hier solche Umstände vor (diffuse, mäßig vergrößerte Schilddrüse, großer, grober Körperbau), daß der Verdacht auf eine pathologische Ablösung nicht ohne weiteres von der Hand zu weisen ist.

IV. Diagnose

Die klinische Diagnose Epiphysenlösung kann in vielen Fällen nichts weiter sein, als eine Wahrscheinlichkeitsdiagnose. Das Alter des Patienten, zumal wenn er sich in der ersten Hälfte des 2. Dezenniums oder in den nächsten paar Jahren danach befindet, sowie die paraartikulare Lage der Verletzung sind natürlich Umstände, die in erster Linie den Verdacht auf Epiphysenlösung erwecken. Die direkten klinischen Symptome weichen nicht nennenswert von den bei Fraktur gewöhnlichen, Schwellung und Empfindlichkeit, Deformität, abnormer Beweglichkeit und Krepitation ab. Die Schmerzhaftigkeit bei Druck soll nach O. Wolff bei der Epiphysenlösung jedoch erheblich geringer sein, als bei einer analogen Fraktur. Was das Aussehen der Deformität betrifft, so dürfte diese im allgemeinen keine sichere Stütze für die Diagnose sein, abgesehen vielleicht von solchen Fällen, bei denen eine nennenswerte Schwellung noch nicht hat eintreten können, und die Dislokation so stark ist, daß man die charakteristische Form der Epiphyse direkt palpieren kann. Allerdings werden Irrtümer selbst unter so günstigen Umständen nicht immer zu vermeiden sein.

Das Symptom, das in der vorröntgenologischen Zeit als das sicherste betrachtet wurde, und das, wenn nachweisbar, für ausreichend galt, die Diagnose zu sichern, ist die spezifische Knorpelkrepitation. Zum Unterschied von der harten Knochenkrepitation bei Frakturen wird diese „Knorpelkrepitation" als ein weiches, dumpfes, knorpelartiges Knistern beschrieben, das durch Reiben des Fugenknorpels gegen das Diaphysenende entsteht. Seine Erzeugung setzt natürlich voraus, daß die Bruchflächen noch miteinander in Kontakt stehen. Heutzutage jedoch, wo man andere Möglichkeiten hat, um die Diagnose zu stellen, dürfte man den Patienten nicht unnötigerweise den recht großen Unannehmlichkeiten aussetzen, die mit einer sicheren Erforschung des Charakters der Krepitation verbunden sind.

Es dürfte also in den allermeisten Fällen eine röntgenologische Untersuchung für die genaue Diagnose notwendig sein, obwohl auch diese Methode in gewissen Fällen unter Umständen ihre Grenzen hat. Dies gilt vor allem den Ablösungen der völlig unverknöcherten Chondroepiphysen. Reine Knorpelverletzungen sind hierbei auf dem Röntgenbilde nicht sichtbar, und fehlt jede Schädigung des angrenzenden Diaphysenendes, die den Verlauf des Bruches andeuten könnte, so läßt sich eine positive Diagnose häufig nicht stellen. Allerdings kann die Röntgenuntersuchung mitunter auch indirekt in diesen Fällen Aufschlüsse geben. Hat

nämlich die klinische Untersuchung ergeben, daß in der fraglichen Skelettpartie ein Kontinuitätsbruch bestimmt vorhanden ist, so zeigt der negative Röntgenbefund, daß sich die Verletzung im Knorpel befinden muß.

Die röntgenologische Diagnose bezüglich der Ablösung von Osteoepiphysen dagegen ist im allgemeinen viel leichter zu stellen, zumal wenn eine Verlagerung der Epiphyse vorliegt. Ist die Epiphyse nicht dislociert, so kann eine im Zusammenhang mit der Epiphysenlösung auftretende Fraktur am Diaphysenende mit in der Regel typischem Aussehen — zumeist eine dreieckige Absprengung der einen Diaphysenecke — über die Art der Verletzung Aufschlüsse geben; aber natürlich nur unter der Voraussetzung, daß sich die Fraktur nicht unmittelbar an der anderen Seite der Epiphysenlinie durch die Epiphyse fortsetzt. Auch das Vorhandensein einer Epiphysenfraktur kann mitunter zeigen, daß die Bruchlinie teilweise der Epiphysenlinie gefolgt ist. Sollte es sich hingegen um eine ganz „reine" Ablösung ohne Dislokation handeln, also um einen Kontinuitätsbruch, entweder durch den Intermediärknorpel selbst oder genau auf der Grenze zwischen Knorpel und Knochen ohne irgend eine nachweisbare Verletzung des Diaphysenendes oder der Diaphyse — sei es in Form einer wirklichen Fraktur oder als Absprengung kleiner Knochenfragmente — so kann es sicher auch unmöglich sein, die Diagnose betreffs der Osteoepiphysen zu treffen.

Es ist schon früher erwähnt, daß gewisse Autoren das Vorkommen einer Epiphysenlösung durch den eigentlichen Fugenknorpel gänzlich in Abrede stellen. Vogt versteht bekanntlich unter einer „reinen" Epiphysenlösung eine Ablösung in der Ossifikationslinie, er hebt aber hervor, daß der Begriff „rein" cum grano salis zu fassen sei, da man bei der mikroskopischen Untersuchung oft kleine Knochenbalken finde, die von der Diaphysen-Spongiosa abgesprengt seien und dem Fugenknorpel anhafteten. Dieses „Lamellensymptom" beschreibt Werenskiold als einen linearen, kalkdichten Schatten in oder an der Epiphysenfuge, eine scheibenförmige Absprengung von der Knochenknorpelgrenze, die, wie aus ihrer Form und Lage hervorgeht, von der Diaphyse stammt. Diese kleinen Spongiosa-Absprengungen sind kaum als eigentliche Fraktur zu bezeichnen, weshalb man das Vorkommen einer solchen „Lamelle" — wenn eine andere Diaphysenschädigung nicht vorliegt — als ein Symptom einer „reinen" Epiphysenlösung betrachtet.

Dieses „Lamellensymptom" kann natürlich auch beim Diagnostizieren der Ablösungen von Chondroepiphysen zur Anwendung kommen.

Zusammenfassend über die Diagnose ist folgendes zu sagen: Ohne Zuhilfenahme der Röntgenuntersuchung dürfte im allgemeinen die Differentialdiagnose zwischen mehr oder weniger vollständigen Epiphysenlösungen einerseits und Frakturen am unteren Tibiaende andererseits nicht mit Sicherheit gestellt werden können. Da eine reine Lösung sicher sehr ungewöhnlich ist, kommt eine typische Knorpelkrepitation wahrscheinlich äußerst selten vor. Die direkten röntgenologischen Symptome, die sicher anzeigen, daß eine Epiphysenlösung vorliegt, und von denen wenigstens immer eine in den einzelnen Fällen zu beobachten ist, sind:

1. deutliche Verlagerung der Epiphyse,
2. das Lamellensymptom,
3. eine typische Fraktur am Diaphysenende (oder an der Diaphyse).

V. Therapie und Prognose

Die Therapie der distalen Tibiaepiphyseolyse sowie der Epiphysenlösungen der übrigen langen Röhrenknochen weicht im großen ganzen nicht ab von der Behandlung bei den entsprechenden Frakturen in der Nähe der großen Extremitätengelenke. An beide Kategorien von Kontinuitätsbrüchen sind in bezug auf Reposition der Fragmente bei den Fällen, wo diese verlagert sind, sowie auf Fixation, bis ihre Konsolidierung eingetreten ist, die gleichen Anforderungen zu stellen. Zur Einrichtung ist gewöhnlich ein ziemlich großer Kraftaufwand nötig. Am besten gelingt sie, wenn man unter Lokalanästhesie das Bein mit der Bruchstelle auf einen mit einem Handtuch gut gepolsterten Holzkeil legt und mit beiden Händen und mit seinem ganzen Körpergewicht auf beide Bruchstücke drückt. Man fühlt dabei das weiche Einschnappen der Bruchstücke (Böhler). Wenn auf diese Art die Einrichtung nicht gelingt, was äußerst selten vorkommt, muß man die Verschiebung durch Knickung auf die entgegengesetzte Seite verstärken und so die Bruchstücke lösen. Dann kann man die Verkürzung im Schraubenzugapparat ausgleichen und, wenn die Einrichtung über dem Keil nicht gelingt, den Fuß in den Phelps-Gocht-Apparat einspannen. Nach dem Einrichten ist weiterhin wichtig:

1. Röntgenkontrolle (die Aufnahmen müssen genau von vorne und genau von der Seite gemacht werden).
2. Ruhigstellung. Zeigt die Röntgenaufnahme eine gute Stellung, so wird ein ungepolsterter Gipsverband angelegt, der bei stärkeren Verschiebungen sofort gespalten werden muß, um Störungen des Blutumlaufs zu vermeiden. Nach dem Ab-

schwellen wird dann ein Gehgipsverband angelegt. Die Dauer der Ruhigstellung beträgt 5—6 Wochen, je nach der Größe der Verschiebung. Nach der Entfernung des Gipsverbandes wird ein Zinkleimverband für 3—6 Wochen angelegt. Die Störung ist bei guter Einrichtung nach 8—12 Wochen behoben.

Wie Böhler, so heben auch die anderen Autoren die peinlich genaue Einrichtung und nachfolgende Ruhigstellung als ausschlaggebend für einen glatten Heilungsverlauf hervor.

Bei der operativen Behandlung ist es mitunter nötig, die Epiphyse durch eine Osteosynthese in ihrer reponierten Lage festzuhalten. Wie an anderer Stelle schon erwähnt wurde, braucht eine derartige Osteosynthese — vorausgesetzt, daß der Knorpel so wenig wie möglich verletzt wird — ein nennenswertes Risiko für die Entstehung einer Wachstumshemmung nicht zu bedeuten.

Es kann mitunter auch notwendig sein, bei den nach Epiphysenlösung auftretenden pathologischen Folgezuständen einen operativen Eingriff zu machen. Eine Deformität, die dadurch entsteht, daß nur ein Teil des Fugenknorpels in seinem Wachstum gehemmt wird, kann eine operative Korrektion erforderlich machen. Ebenso kann es bisweilen vorkommen, daß — wie nach gewöhnlichen Frakturen — hypertrophische Callusmassen, die die Bewegungen in dem angrenzenden Gelenk hindern, entfernt werden müssen.

Wenn dagegen eine gleichmäßige Verkürzung eingetreten ist, — wenn also die Wachstumshemmung den ganzen Fugenknorpel getroffen hat —, so dürfte sie wohl nur dann zu einer Korrektion Anlaß geben, wenn die Wachstumshemmung den einen der zwei parallelen Knochen des Unterschenkels betroffen hat, und der unverletzte Knochen weiterwächst. In solchen Fällen erfolgt die Behandlung der entstandenen Deformität nach den üblichen orthopädischen Prinzipien: durch Resektion oder Osteotomie des nicht verletzten, verhältnismäßig zu langen parallelen Knochens. So hat auch Hohmann, wenn eine Deformität infolge Zerreißung der Wachstumsschicht der Knorpelzone eingetreten war, suprakondylär Tibia und Fibula osteotomiert, die Tibia V-förmig nach Röpke, die Fibula schräg unter Rutschenlassen, um ihre Verlängerung zu beseitigen und danach lange Zeit fixierenden Apparat tragen lassen (evtl. Spiralschieneneinlage). Bei Rezidiv wegen des ungleichen Wachsens von Tibia und Fibula empfiehlt er, besser das Ende des Wachstums abzuwarten und dann nach Osteotomie der varusverbogenen Tibia die Fibula entsprechend zu kürzen.

Im Gegensatz zu den Frakturen zeigen die Epiphysenlösungen jedoch vom prognostischen Gesichtspunkte aus gewisse ungünstige

Sonderzüge. Wie früher erwähnt, beobachtet man mitunter eine, nach Epiphysenlösung auftretende, konsekutive Wachstumshemmung des verletzten Knochens. Verantwortlich hierfür wird von den meisten Autoren eine mangelhafte Reposition und Fixation der Fragmente gemacht. Daß diese Ansicht nicht ganz richtig ist, hat — wie ebenfalls schon vorher erwähnt — Bergenfeldt durch seine Untersuchungen nachgewiesen. Er kam dabei zu dem Resultat, daß die wesentliche Ursache der Wachstumshemmung zumeist nicht die Dislokation ist. Verkürzung kommt auch nach Epiphyseolysis ohne Verlagerung vor, und umgekehrt kann auch trotz starker, nicht reponierter Verschiebung das Längenwachstum mitunter scheinbar ungestört fortgehen. Dagegen kann selbstverständlich eine totale oder eine andere hochgradige Dislokation jedoch an und für sich eine Wachstumshemmung verursachen. Dabei sind die Ursachen, die zu einer solchen Folgeerscheinung führen:

1. Direkte Verletzung des proliferierenden Knorpels.
2. Totale oder hochgradige Verlagerung.
3. Gefäßverletzung.
4. Indirekte Schädigung des Fugenknorpels durch Callusbarriere und sekundäre Knorpeldegeneration.
5. Infektion.

Außer den unter Moment 2 und 5 angegebenen Faktoren sind die Ursachen der Verkürzung im allgemeinen derart, daß man ihnen in therapeutisch vorbeugender Hinsicht fast völlig machtlos gegenübersteht.

Es scheint jedoch nach Bergenfeldts Ansicht in gewissen Fällen möglich zu sein, daß eine Verkürzung durch eine erhöhte Aktivität der verletzten Epiphysenfuge und auch der am entgegengesetzten Ende des Knochens gelegenen kompensiert werden kann. Er konnte dagegen niemals — entgegen der Ansicht anderer Autoren — eine nach Epiphysenlösung auftretende abnorme Zunahme des Längenwachstums des verletzten Knochens nachweisen.

VI. Zusammenfassung

1. Die Epiphyseolyse, insbesondere die traumatische, kommt bei Knaben viel häufiger vor als bei Mädchen. Was die Altersverteilung anlangt, so dominiert das zweite Dezenium; besonders ausgesetzt ist das Alter von 12—15 Jahren. Zu begründen ist diese Tatsache damit, daß die in jüngeren Jahren gänzlich oder hauptsächlich aus Knorpel bestehenden Epiphysen zu dieser Zeit elastisch und nachgiebig sind im Gegensatz zu später, wo die Epiphyse verknöchert und von der

Diaphyse durch eine schmale Knorpelschicht getrennt ist, in der die Epiphyse und die Diaphyse gegeneinander gleiten können.

2. In bezug auf die Häufigkeit steht die distale Tibiaepiphysenlösung nach der unteren Radius- und der unteren Humerusepiphysälösung an 3. Stelle.
3. Bei der Entstehung der Lösungen spielt die Einwirkung einer indirekten Gewalt die größte Rolle. Nur in einer kleineren Zahl der Fälle zeigte es sich, daß entweder sicher eine pathologisch bedingte Lösung vorlag oder aber, abgesehen von dem leichten Trauma, viele Symptome (Rachitis usw.) darauf hindeuteten, daß es sich wahrscheinlich um eine solche handelte.
4. Ohne Röntgenuntersuchung läßt sich die Differentialdiagnose, ob eine Epiphysenlösung oder Fraktur am unteren Tibiaende vorliegt, im allgemeinen nicht sicher stellen. Ausschlaggebend sind die eine Epiphysenlösung bestimmt anzeigenden röntgenologischen Symptome wie:
   a) deutliche Verlagerung der Epiphyse,
   b) das Lamellensymptom,
   c) eine typische Fraktur am Diaphysenende (oder an der Diaphyse).
5. Die Therapie der Epiphysenlösungen ist im großen ganzen die gleiche wie bei den entsprechenden Frakturen. Das wesentliche ist in beiden Fällen vor allem eine genaueste Reposition, ferner Fixation sowie Röntgenkontrolle.
6. In bezug auf die Heilung, Konsolidierung und die funktionellen Resultate ergibt sich im allgemeinen keine schlechtere Prognose als bei den analogen paraarticularen Frakturen der Wachstumsjahre, abgesehen von der mitunter nach Epiphysenlösung auftretenden Wachstumshemmung mit nachfolgender Verkürzung des betreffenden Knochens. Die Ursachen dieser Folgeerscheinung sind wahrscheinlich:
   a) Direkte Verletzung des proliferierenden Knorpels.
   b) Totale oder hochgradige Verlagerung.
   c) Gefäßverletzung.
   d) Indirekte Schädigung des Fugenknorpels durch Callusbarriere und sekundäre Knorpeldegeneration.
   e) Infektion.

   Wenn auch die Prognose hinsichtlich des Auftretens einer konsekutiven Wachstumshemmung im allgemeinen ziemlich günstig zu sein scheint, so besteht doch offenbar keine Möglichkeit, in dem einzelnen Fall von Epiphyseolysis eine künftige Verkürzung des verletzten Knochens mit Sicherheit auszuschließen.

7. Ist z. B. eine gleichmäßige Verkürzung eingetreten, so muß man operativ eine dadurch entstandene Deformität durch Resektion oder Osteotomie des relativ zu langen, unverletzten Knochens beheben.
8. Was nun insbesondere nach Bergenfeldt's Untersuchungen die Fälle anlangt, bei denen Osteosynthese durch den Fugenknorpel oder ähnliche Verletzungen vorkamen, so sind vom praktisch-chirurgischen Standpunkte aus folgende Schlüsse zu folgern:
   a) Eine Osteosynthese mit Proliferation des Fugenknorpels, wodurch die Epiphyse mit der Diaphyse verbunden wird, ist für das Längenwachstum des Knochens nicht so riskant wie man vielleicht anzunehmen pflegt.
   b) Wenn es notwendig ist, eine solche Osteosynthese auszuführen, so muß man bestrebt sein, den Knorpel so wenig wie möglich zu verletzen. (Die Benutzung besonders der Rißler'schen Stifte als Fixikationsmittel scheint dabei kein nennenswertes Risiko für das Auftreten einer Wachstumshemmung in sich zu schließen.)

Literatur

L. Böhler: Technik der Knochenbehandlung, S. 1209.
J. Poland: Traumatic separation of the Epiphyses, S. 824—855.
van Assen: Z. für orthop. Chir., Bd. 60, S. 454—460.
Baldrian: Z. für orthop. Chir., Bd. 58, S. 82—86.
Hohmann: Fuß und Bein.
Bergenfeldt: Beiträge zur Kenntnis der traumatischen Epiphysenlösungen an den langen Röhrenknochen der Extremitäten.

Zum Schluß ist es mir ein Bedürfnis, Herrn Professor Dr. G. Hohmann für die freundliche Überlassung des Themas und für die wertvollen Anregungen meinen herzlichen Dank zu sagen.

Lebenslauf

Am 18. 8. 1915 wurde ich in Bingen geboren. Nach Kriegsschluß übersiedelten meine Eltern nach Darmstadt. Nach 4jähriger Vorschulzeit besuchte ich das Realgymnasium zu Darmstadt und bestand im Februar 1935 die Reifeprüfung. Nach meiner halbjährigen Arbeitsdienstzeit widmete ich mich dem Medizinstudium an der Universität zu Frankfurt a. M., woselbst ich im Oktober 1936 das Vorphysikum und im Februar 1938 das Physikum bestand. Auch während der klinischen Semester studierte ich in Frankfurt a. M., außer einem Zwischensemester in München. Im Herbst 1940 legte ich in Frankfurt a. M. mein Staatsexamen ab. Anschließend kam ich in die medizinische Klinik des städt. Krankenhauses in Darmstadt.

H. Emil Steinacker.